

PD-L1タンパク免疫染色
検査報告書

受付番号： N17 - 004

受付日： 2017/07/03

施設名： 出島呼吸器病院

患者姓名： 年齢： 64 性別： 男

病理検査番号： 2017NL0225 臓器： 肺（手術）

標本の種類： ホルマリン固定パラフィン包埋 薄切日： 2017/06/30

染色実施日： 2017/07/03 染色実施者：

使用検査薬： PD-L1 IHC 28-8 pharmDx「ダコ」 Lot.： 12304560A

コントロールスライド 陽性コントロールで細胞膜染色強度2+の腫瘍細胞が70%以上の染色結果：
 陰性コントロールスライドで陽性細胞が10個以下
 バックグラウンドの染色強度が1+未満

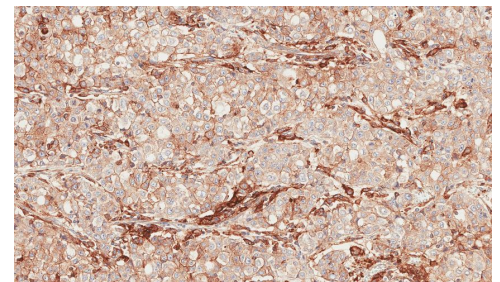
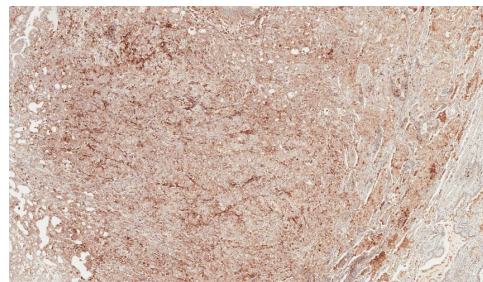
腫瘍細胞数： 100個以上

TPS： 90 % (Tumor Proportion Score)

発現率： High expression ≥ 50%

所見コメント： ほとんどの腫瘍細胞に弱～中程度の膜染色が認められる。

染色像：



報告日： 2017/07/05

評価病理医：



<お問い合わせ>

株式会社 N Lab 電話:095-801-0225 〒850-0862 長崎県長崎市出島町1-43 ながさき出島インキュベータ 403号室